le Monde de l'Ostéopathie

www.lemondedelosteopathie.fr

TRIMESTRIEL 09 - J-F-M 2014 - 20€

Dossier _

Les seniors

dossier _ *nutrition _* *découverte* *expérience _* *ouverture _* *chronique_*

AU DELÀ DE LA FLEXION SPHÉNO-BASILAIRE…

La troisième dimension du M.R.P.

On aurait pu croire que la biomécanique pratiquée par les ostéopathes crâniens depuis près d'un siècle n'avait plus de secret Le texte qui suit montre que, décidément, la connaissance est un processus dynamique que nul n'arrête On aurait pu croire que les mouvements de flexion extension de la symphyse sphénobasilaire mobilisent le crâne – et le reste du corps - dans les trois dimensions de l'espace Il n'en est rien, selon l'auteur Cette flexion/extension doit être complétée par un mouvement de torsion physiologique, universelle, réalisant une sorte de mouvement de spirale, qui fait que le corps entier se plie et se déplie dans les trois dimensions de l'espace Selon l'expérience clinique de l'auteur, la prise en compte de cette torsion permet une bien meilleure prise en charge dans le traitement des scolioses avérées et des 'parascolioses' dont nous souffrons pratiquement tous…

Le hasard a voulu que, dans les années 80, j'aie eu à soigner une scoliose grave qui avait nécessité deux arthrodèses et que, suite à mon intervention, l'amélioration ait été très nette. En effet, rentrant chez elle, cette patiente a fait rire ses enfants en leur expliquant que, pour la première fois de sa vie, elle pouvait s'asseoir sur ses deux fesses ! Cette expérience a bouleversé ma conception de l'ostéopathie, car elle m'a permis de découvrir progressivement des éléments physiologiques nouveaux. Ceux-ci viennent compléter les découvertes de William Garner Sutherland sur le Mécanisme Respiratoire Primaire, en leur donnant une toute nouvelle dimension.

LA TORSION PHYSIOLOGIQUE

Commençons par envisager le cœur des découvertes de Sutherland : la Flexion-Extension de la symphyse sphéno-basilaire. Dans une approche antéro-postérieure (ventro-dorsale), la perception de celle-ci est classiquement la suivante :

FLEXION : - La main droite (frontale) bascule en avant et en bas (caudale et dorsale) ;
Pendant que la main gauche (occipitale) effectue une bascule en avant et en haut (caudale et ventrale).

EXTENSION : Retour à la position de départ.

De nouveaux paramètres

Ceci est le mécanisme bien connu mais, si vous prenez le soin de laisser vos mains dans la position de fin de Flexion, vous constatez que :
Rien ne se passe tout d'abord (temps de latence),
Puis le mouvement continue, mais sur d'autres axes :
+ La main gauche effectue alors une rotation (dans le sens inverse des aiguilles d'une montre)
+ Et un glissement vers la gauche.
Tandis que, pendant la fin de ce glissement latéral, la main droite effectue une légère rotation (cette fois-ci dans le sens des aiguilles d'une montre) et un glissement vers la droite au cours duquel le talon de la main droite est soulevé.
Enfin les doigts de la main droite sont soulevés à leur tour, tandis que le mouvement de Flexion des deux mains s'accentue et que les rotations s'annulent.
Au cours de ce temps qui suit la Flexion, vos mains vont ainsi progressivement partir dans des rotations en sens contraire, puis effectuer un mouvement de lemniscate (∞) dans l'espace, avant de s'aplatir l'une vers l'autre tout en augmentant le mouvement de Flexion.

Durant cette première phase de fonctionnement du Mécanisme Respiratoire Primaire les mouvements de la symphyse sphéno-basilaire s'effectuent donc en trois temps distincts, au cours desquels occipital et sphénoïde ont chacun leur mobilité propre :
PREMIER TEMPS : occipital et sphénoïde partent tous les deux en Flexion.
Un temps de latence : rien ne se passe.
SECOND TEMPS : l'occipital pivote dans le sens inverse des aiguilles d'une montre, puis glisse légèrement vers la gauche.
À la fin de ce glissement occipital, le sphénoïde pivote à son tour, très légèrement, mais dans le sens des aiguilles d'une montre tout en glissant légèrement vers la droite (la grande aile droite s'antériorise)
- TROISIÈME TEMPS : La grande aile gauche du sphénoïde part en rotation antérieure, ce qui fait basculer le sphénoïde vers l'avant et augmente le paramètre de Flexion.
Si le premier temps correspond bien à la Flexion sphéno-basilaire telle qu'elle est habituellement décrite, comment expliquer l'existence des deux

DEVENEZ OSTEOPATHE DU SPORT
1er module : 14, 15, 16, novembre 2014
2ème : 23, 24, 25, janvier 2015
3ème : 8, 9, 10 mai 2015

Ostéopathe du Sport®

OBJECTIFS GENERAUX DE LA FORMATION OSTEOPATHE DU SPORT ET DE L'URGENCE :

C'est l'aboutissement d'une formation professionnelle continue, destinée à qualifier les participants, dans le cadre d'une assistance ostéopathique auprès du sportif, ainsi que dans le contexte plus général d'une ostéopathie d'urgence, tant sur le terrain qu'au sein d'un cabinet.
Elle prend place dans un environnement demandeur, concernant l'intégration d'ostéopathes particulièrement sensibilisés au domaine du sport ou soucieux d'améliorer leurs compétences face à un besoin spécifique en cabinet.
« Qui peut le plus peut le moins » : Ainsi chaque "Ostéopathe du Sport" certifié, sera capable d'intervenir auxdifférents stades de l'accompagnement spécifique du sportif ou plus généralement de son patient.

ENSEIGNEMENT :

1- Théorique :

- L'ensemble des cours est assuré par des intervenants ayant le titre d'ostéopathe D.O. ou de docteur en médecine selon la nécessité de la matière enseignée.
- La formation se décline en 3 modules complémentaires de trois jours : un ensemble de 6 thèmes est développé

2 - Pratique :

- L'ensemble des ateliers de pratique est assisté par quatre ostéopathes D.O. ayant compétence en Ostéopathie du Sport. Pour chaque technique enseignée une fiches agrémentées d'un visuel adapté et unDVD concernant les techniques de contentions souples.

INSCRIPTION : en ligne www.osteodusport.com par téléphone : 04 75 25 53 93

MOUVEMENTS DE L'APOPHYSE SPHÉNO-BASILAIRE AU COURS DE LA PREMIÈRE PHASE DU MÉCANISME RESPIRATOIRE PRIMAIRE

	OCCIPITAL	SPHÉNOÏDE
	1er temps	
FLEXION SPHÉNO-BASILAIRE	FLEXION	FLEXION
	Temps de latence	
TORSION PHYSIOLOGIQUE	2e temps	
a) Mise en tension	ROTATION (sens inverse des aiguilles d'une montre) GLISSEMENT vers la gauche *idem*	petite ROTATION (sens des aiguilles d'une montre) GLISSEMENT vers la droite
	3e temps	
b) Déploiement		La rotation s'inverse (sur un autre plan)
	Les rotations disparaissent Les mains s'aplatissent	
	fin de la FLEXION	fin de la FLEXION

temps suivants, jusqu'ici inconnus et auxquels j'ai donné le nom de Torsion Physiologique (*mise en tension*, puis *déploiement*) ?

Sutherland définissait ainsi le Mécanisme Respiratoire Primaire :
« *Je vois la structure articulaire crânienne comme un Mécanisme Respiratoire Primaire, et celle-ci fonctionne conjointement avec le cerveau, les ventricules et les membranes intracrâniennes, le mécanisme respiratoire diaphragmatique étant secondaire.* »[1]
Magoun complétait : *« Il est appelé primaire parce qu'il est directement concerné par la respiration tissulaire interne du système nerveux central, qui contrôle le reste du corps. »*[2] Il précisait également : « *Le mécanisme fonctionne comme un cycle respiratoire interne composé de deux phases appelées inspiration et expiration, provoquant le mouvement simultanément dans toutes les parties concernées.* »[3]
Classiquement la première phase, l'*inspiration*, se confond avec la Flexion sphéno-basilaire tandis que la seconde, l'*expiration*, correspond à l'Extension sphéno-basilaire. Mais quel est donc ce nouvel élément que nous venons d'expérimenter ? Comment expliquer son origine ? Son mécanisme ? Quelles conséquences cela peut-il avoir sur notre conception du Mécanisme Respiratoire Primaire ? Sur le traitement ostéopathique ?

Si, au cours de la première phase du Mécanisme Respiratoire Primaire, le premier temps (Flexion sphéno-basilaire) fonctionne autour de deux axes transversaux (occipital et sphénoïdal), le second temps s'effectue principalement autour d'un axe antéro-postérieur (rotation de l'occiput) et le troisième selon un mouvement en spirale autour d'un axe céphalo-caudal.

La "mise en tension" de la Torsion Physiologique

Ce changement d'axe se retrouve également dans le Mécanisme Respiratoire Primaire tel qu'il est perçu au niveau du sacrum et de l'abdomen. Je vous propose de l'expérimenter sur vous-même[4] : si, en position debout, vous posez votre main gauche longitudinalement sur votre sacrum, vous pouvez suivre facilement ses mouvements de Flexion-Extension. Mais, si vous posez ensuite votre main droite sur votre ventre et que vous maintenez votre sacrum en fin de Flexion vous sentirez, après un temps de latence, votre main abdominale partir en rotation dans le sens des aiguilles d'une montre. Allons un peu plus loin : si maintenant vous accentuez cette rotation abdominale et que vous attendez un tout petit peu, c'est tout le tronc qui s'incline alors vers la gauche, tandis que votre tête et votre regard se tournent vers la droite.
C'est ce phénomène, jusqu'alors inconnu, que j'ai appelé la *mise en tension* de la *Torsion Physiologique* : celle-ci fonctionne autour d'un axe antéropostérieur passant par l'ombilic (ou par le cordon ombilical chez le fœtus). Elle permet une légère rotation de tout le tronc (dans le sens des aiguilles d'une montre), avec une adaptation des mouvements de la tête et des membres.
Lors de la Flexion de la symphyse sphéno-basilaire, le sacrum se redresse et, après un temps de latence, il entraîne donc la *motilité*[5] du gros intestin dans le sens des aiguilles d'une montre. Cette motilité est au centre de la Torsion Physiologique. À la manière d'une roue dentée, elle va entraîner à son tour tous

les éléments avoisinants :
Le foie en dehors et en haut,
L'estomac en dedans et en bas,
L'aile iliaque gauche en rotation postérieure,
L'aile iliaque droite en rotation antérieure,
Le cœur vers la droite,
Le médiastin vers la gauche, mais aussi en inspir (après la naissance), etc.

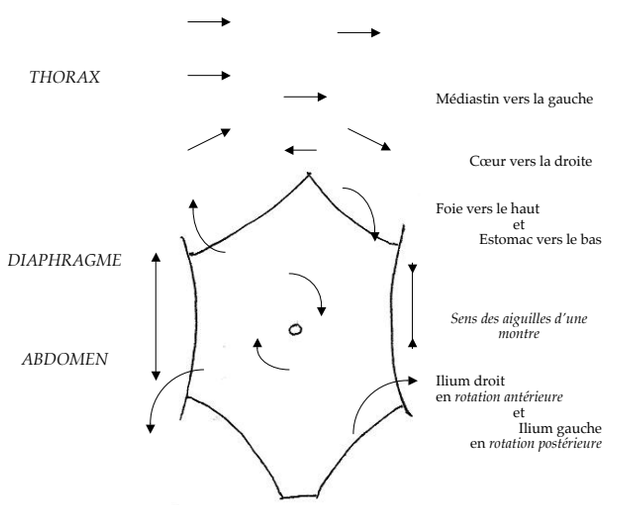

LA *MISE EN TENSION* DE LA *TORSION PHYSIOLOGIQUE*
VUE VENTRALE
(N.B. : l'amplitude des mouvements a été considérablement augmentée)

Tout le tronc bascule donc légèrement vers la gauche autour de l'ombilic, pendant que la tête adapte vers la droite en se déformant légèrement (l'occipital glisse vers la gauche et tourne dans le sens inverse des aiguilles d'une montre).

Le "déploiement" de la Torsion Physiologique

Si, à la fin de la *mise en tension* de la Torsion Physiologique vous laisser aller la rotation de la tête, celle-ci va continuer sous la forme d'une spirale ascendante (*déploiement*) au cours de laquelle elle va ramener tout le corps dans son axe, mais dans une position où la Flexion sphéno-basilaire et la rotation externe des fascias sont beaucoup plus amples que d'habitude.

Les limitations de la Torsion Physiologique

S'il existe des résistances au niveau du thorax, la *mise en tension* de la Torsion Physiologique ne peut avoir lieu et le corps se fige avant même son commencement (*Torsion Inversée*). Tandis que, si des résistances se situent au niveau du ventre, c'est le *déploiement* de la Torsion Physiologique qui ne peut se dérouler. Le corps reste alors figé, à la fin de la *mise en tension,* dans une torsion qui devient pathologique[6] (*Torsion Accentuée*).

Une autre vision de la première phase du M.R.P.

Tout cela explique le fait que, au cours de la première phase du Mécanisme Respiratoire Primaire, la mobilité de la symphyse sphéno-basilaire soit sous l'influence de deux facteurs :
La Flexion sphéno-basilaire, responsable de la bascule du sphénoïde et de l'occipital, lors du début de ce mouvement ;
La Torsion Physiologique, responsable de la rotation de l'occipital et de son glissement vers la gauche, lors de la fin de ce mouvement, puis du mouvement en lemniscate du sphénoïde qui le conduit à augmenter la Flexion initiale.

La seconde phase du Mécanisme Respiratoire Primaire sera plus simple, la symphyse sphéno-basilaire se contentant de revenir à sa positon de départ (Extension).

LE MÉCANISME RESPIRATOIRE PRIMAIRE

Le fonctionnement du Mécanisme Respiratoire Primaire est donc beaucoup plus complexe que ce qui avait été tout d'abord envisagé par Sutherland. En effet, il se compose bien de deux phases, mais la première de celles-ci est elle-même subdivisée trois temps. Elle ne peut donc plus être simplement assimilée à une simple Flexion de la symphyse sphéno-basilaire.

1) La première phase comporte:
a) La *Flexion sphéno-basilaire*, synchrone avec celle du sacrum et avec la descente des fascias en rotation externe ;
b) Puis la *mise en tension* de la *Torsion Physiologique* qui lui succède, après un temps de latence.
c) Enfin le *déploiement* de la Torsion Physiologique qui achève le mouvement et augmente les paramètres de la Flexion.

2) La seconde phase comporte simplement l'*Extension sphéno-basilaire*, synchrone avec celle du sacrum et avec l'ascension des fascias en rotation interne.

MÉCANISME RESPIRATOIRE PRIMAIRE

PREMIÈRE PHASE
1) FLEXION SPHÉNO-BASILAIRE
(+ Flexion du sacrum
+ descente et rotation externe des fascias)
⇨ 2) TORSION PHYSIOLOGIQUE
a) Mise en tension
⇨ b) Déploiement

SECONDE PHASE
EXTENSION SPHÉNO-BASILAIRE

Sutherland et Magoun comparaient le M.R.P. au rythme respiratoire thoracique. Ce dernier contient

deux impulsions : l'inspiration et l'expiration et, si l'on se tient à cette comparaison, la Flexion et l'Extension de la symphyse sphéno-basilaire seraient également deux éléments moteurs. Mais, en réalité, cela se passe différemment.
En effet, une première impulsion (dont l'origine reste toujours mystérieuse) provoque le Flexion de la symphyse sphéno-basilaire et, à partir de ce moment-là, tout s'enchaîne mécaniquement : cette Flexion est synchrone avec la bascule du sacrum qui, elle-même, entraine la *mise en tension* de la Torsion Physiologique. Celle-ci est comparable à la compression d'un ressort et implique tout le corps dans ses trois dimensions.
Au cours du *déploiement* ce ressort de la Torsion Physiologique se détend et entraine la tête dans un mouvement de spirale ascendante. Le mouvement se termine avec une accentuation des paramètres de Flexion et de rotation externe, dans laquelle le corps se retrouve redressé et en ouverture.
À l'inverse, la seconde phase du M.R.P. est seulement passive et entraine l'Extension de la sphéno-basilaire.
Le Mécanisme Respiratoire Primaire ne se présente donc pas sous la forme d'un rythme respiratoire à deux temps, avec deux impulsions opposées, mais il obéit à une série d'impulsions toutes identiques qui, huit à douze fois par minute, lancent la Flexion sphéno-basilaire et les mouvements subtils de la Torsion Physiologique qui en découlent.

LES CONSÉQUENCES THÉRAPEUTIQUES

Avec la découverte de la Torsion Physiologique, le Mécanisme Respiratoire Primaire évolue donc d'un mouvement crânio-sacré en deux dimensions vers une mobilité en trois dimensions, qui concerne l'ensemble du corps. Avec cette mise en volume il n'y a plus lieu de dissocier l'ostéopathie en approches crânienne, vertébrale ou viscérale, puisque cette nouvelle perception du Mécanisme Respiratoire Primaire les englobe toutes. On accède à une vision physiologique de la globalité du corps et l'ostéopathie peut enfin devenir réellement une médecine de terrain.

Les blocages de la Torsion Physiologique

La Torsion Physiologique peut se bloquer de deux manières :
En début de mouvement et suite à des tensions thoraciques, le corps présentera une concavité vers la droite en décubitus dorsal, avec adaptation des membres (membre supérieur droit en supination, gauche en pronation, blocage du péroné gauche). C'est la *Torsion Inversée*.
À la fin de la période de *mise en tension* et suite à des tensions abdominales, le corps présentera une concavité globale vers la gauche en décubitus dorsal, avec adaptation des membres (membre supérieur droit en pronation, gauche en supination, genou droit en adduction). C'est la *Torsion Accentuée*.

La quasi-totalité des dysfonctionnements rencontrés en ostéopathie rentre dans l'une ou l'autre de ces catégories et peut être solutionné très simplement en réharmonisant la Torsion Physiologique.

Voici quelques exemples de cas cliniques dont le diagnostic et le traitement utilisent ces principes :

ENGOURDISSEMENT DE LA MAIN GAUCHE

Ancienne serveuse de restaurant venant consulter pour des engourdissements au niveau des doigts de la main gauche. Elle a été opérée, quelque mois plus tôt, du canal carpien gauche (fourmillements, douleur "intolérable" ayant nécessité une infiltration avant l'intervention).
À l'examen le poignet gauche présente un blocage très net en supination, lié à une Torsion Accentuée. Inversement le poignet droit est en pronation.
C'est donc le fait de forcer en pronation sur un poignet bloqué en supination qui était à l'origine des douleurs traitées chirurgicalement.
La suppression des tensions au niveau de l'abdomen fait disparaître la Torsion Accentuée et libère la rotation des deux poignets.

PARÉSIE DU POUCE DROIT

Ouvrier éprouvant un engourdissement important du pouce droit et une difficulté à le bouger. Il a été opéré, six mois auparavant, du canal carpien droit et d'une épicondylite du coude droit.
À l'examen le poignet droit présente un blocage en supination, lié à une Torsion Inversée.
***C'est, là aussi, le fait de forcer en pronation sur ce poignet bloqué en supination qui était responsable des douleurs du poignet et de l'épicondylite traités chirurgicalement**. La Lésion Primaire n'ayant pas été soignée, le symptôme est revenu sous une autre forme (engourdissement du pouce).*
La suppression des tensions thoraciques fait disparaître instantanément la Torsion Inversée, ainsi que la rotation externe du poignet droit. Il ne reste plus qu'à libérer les tensions résiduelles au niveau du pouce[7].

TROUVER LA CAUSE

Cette nouvelle patiente au lourd passé psychologique a subi un traumatisme sous l'avant-pied gauche il y a cinq ans (elle a marché brutalement sur un objet volumineux). Elle vient me consulter pour des contractures sous ce pied et au niveau de sa cheville gauche (depuis deux mois), une épicondylite droite (depuis plus de deux ans) et une périarthrite scapulo-humérale droite…
La symptomatologie évoque une Torsion Inversée (liée aux tensions psychologiques), ce qui se confirme à l'examen :
En décubitus dorsal tout son corps est en concavité vers la droite,
La fibula gauche est bloquée, mais la cheville et le pied gauches sont libres,
Le bras droit est en rotation externe (supination),

Tandis que la charnière fronto-nasale est bloquée. Le simple fait de libérer les tensions au niveau du nez supprime la quasi-totalité des blocages : le corps perd sa concavité vers la droite, la mobilité de la fibula ne reste limitée que dans sa partie distale (malléole externe) et la rotation des bras devient libre.
Le travail sur le thorax et le diaphragme cervico-thoracique finit de libérer la Torsion Inversée et ses conséquences. Il ne reste plus qu'à traiter la parascoliose (voir ci-dessous).
A la fin de la séance il ne subsiste aucune douleur, ni aucune gêne au niveau du pied gauche, tandis que le genou gauche, ainsi que le bras droit, sont libres et que l'épaule droite est devenue beaucoup plus mobile.
Un mois après tout est libre et équilibré.

La parascoliose

Si, au cours de la grossesse, la maman est stressée elle va figer sa Torsion Physiologique en *Torsion Accentuée* (tensions abdominales) et le fœtus se retrouvera bloqué à droite, dans le bas de son ventre. Cette position va figer à son tour la Torsion Physiologique du bébé (*Torsion Accentuée*) et, à la naissance, celui-ci présentera une grande concavité de tout son corps vers la gauche.
Lorsqu'il voudra ensuite s'asseoir puis se mettre debout, il sera obligé de tordre son bassin pour atteindre la verticale, ce qui aura des répercussions sur son aplomb et sur l'ensemble de ses tissus (déséquilibre des membres inférieurs, accentuation des courbures vertébrales, mauvais positionnement des épaules, etc.). Dans les cas extrêmes il sera parfois diagnostiqué une scoliose. Pourtant tous les nouveaux patients présentent ce même déséquilibre (crête iliaque gauche plus haute et membres inférieurs de longueur inégale, en décubitus dorsal) que j'ai appelé *parascoliose*.
Le traitement de la parascoliose, ainsi que celui de la scoliose, est paradoxalement simple et rapide. Il équilibre la position du bassin, harmonise définitivement la longueur des jambes et diminue l'amplitude les courbures vertébrales (les semelles orthopédiques, ainsi que les corsets, deviennent inutiles et inconfortables).
Voici un cas récent de traitement d'une parascoliose dont les résultats m'ont surpris et qui permettent d'envisager d'autres prolongements thérapeutiques.

Une jeune fille de 18 ans est venue consulter parce qu'elle se sentait "tordue" et avait également la rotule droite "tordue". Elle souffrait des deux genoux et portait des semelles orthopédiques depuis la petite enfance.
À l'interrogatoire il est ressorti que la grossesse gémellaire avait été mal vécue par la mère, qu'il y avait eu des contractions et que l'accouchement avait eu lieu à 7 mois et demi. À la naissance l'électroencéphalogramme était normal mais, quelques mois après, le bébé avait eu un "malaise", suite auquel l'EEG était devenu perturbé.
Pendant les premières années la petite fille a présenté un déficit moteur du côté gauche du corps et n'a pu apprendre à marcher qu'en boitant. Sa démarche s'est légèrement améliorée suite à l'augmentation de hauteur de sa semelle orthopédique gauche. Concurremment il existait chez elle d'importants problèmes de vue, avec une forte myopie gauche.
À l'examen la jeune fille présentait une parascoliose avec une très grande laxité vers la gauche et une jambe gauche beaucoup plus courte.
La détorsion du bassin n'a pas suffit à faire disparaître cette inégalité des membres inférieurs, mais le travail sur l'axe vertébro-méningé (qui a tourné tout d'abord autour de la sacro-iliaque gauche) a permis cette réharmonisation complète.
Une autre étape importante du traitement a été le travail sur la charnière naso-frontale (insertion en profondeur de l'apophyse crista galli et départ de la faux du cerveau).
Quand la jeune fille s'est relevée et a commencé à marcher pieds nus, son premier étonnement a été d'avoir un dos redressé et ouvert, au lieu de la position voutée habituelle. L'appui sur le sol est également devenu plus confortable. Néanmoins elle continuait à marcher les genoux très en dedans et en lançant à chaque pas la jambe droite en avant à partir de la hanche (compensation à une jambe gauche qui avait toujours été trop courte, avant le traitement). Elle était ravie mais j'étais, par contre, un peu déçu.
Je lui ai alors demandé si elle avait encore besoin de ce lancé du bassin pour avancer son pied droit. Elle a alors inhibé ce mouvement et, très progressivement, sa démarche est devenue normale et symétrique, ce qui n'avait jamais été le cas.
Un mois et demi après, la musculature de sa jambe gauche s'était développée, pour devenir normale, identique à celle de l'autre jambe. En position debout, ses jambes étaient maintenant parallèles et son regard était beaucoup plus symétrique.
Mais elle est revenu avec une énorme boule sous le talon gauche, après en avoir eu une sous le 1er métatarsien gauche (allant mieux, elle avait beaucoup marché pendant les vacances !). D'autre part, son nez s'était rebloqué et la différence de longueur des jambes était réapparue.
J'ai donc travaillé à nouveau l'axe vertébro-méningé (psoas et carré des lombes gauches), ce qui a permis de redonner la bonne longueur aux jambes. À l'autre extrémité j'ai libéré la crista galli (charnière naso-frontale).
Il ne me restait plus qu'à la revoir une troisième et dernière fois, après disparition de son ampoule...

Ce cas m'a amené à réfléchir sur les problèmes de locomotion présentés par des sujets Infirmes Moteurs Cérébraux et envisagés jusqu'ici uniquement comme des conséquences de leurs atteintes neurologiques. En effet la problématique pourrait être tout autre et il conviendrait sans doute de distinguer, d'une part le problème neurologique

réel et, d'autre part, la difficulté que ce déficit a présenté pour l'enfant au moment où il a essayé d'atteindre la verticalité. D'où ces démarches souvent aberrantes, mais qui ne seraient généralement que le résultat de ce "bidouillage" pour arriver à se tenir à la verticale.
En conséquence, le fait de supprimer la parascoliose chez un I.M.C. permettrait de faire disparaître les conséquences de cet effort d'adaptation, pour ne laisser subsister que ce qui est réellement de l'ordre du neurologique. Comme pour la scoliose, cette nouvelle approche permettrait d'envisager différemment et de relativiser des symptômes considérés jusqu'ici comme incurables.

Chez les quadrupèdes

Les mêmes concepts et le même type de traitement sont également applicables aux animaux avec quelques adaptations et permettent de résoudre efficacement les problèmes d'aplomb ainsi que l'ensemble des lésions ostéopathiques rencontrées. Voici un exemple de traitement aux résultats très visibles (une seule séance d'une quinzaine de minutes a été nécessaire).

PARASCOLIOSE GAUCHE CHEZ UNE VIEILLE PONETTE DE 23 ANS

Avant traitement

Quelques jours plus tard

Six mois plus tard
Photos Céline Mélocco

Après le traitement la ponette semble chercher comment marcher (hésitation sur les antérieurs). Il lui faut du temps pour commencer à trouver de nouveaux repères. Son dos est droit et elle semble avoir "rajeuni".

Commentaires des photos par Catherine Brassaud (ostéopathe animalière) :

- La ligne du dos est remontée, plus longue,
- La ponette est moins ensellée (moins "cambrée"),
- Les abdominaux sont remontés, le ventre est moins gros,
- Elle se tient plus au carré (les deux postérieurs sont côte à côte),
- Elle ne semble plus être surbâtie[8],
- Elle est moins sous elle : ses aplombs sont meilleurs (on peut tirer une verticale depuis la pointe de l'épaule, passer par l'ensemble des articulations et tomber devant la pointe du sabot, idem derrière).

UNE NOUVELLE TECHNIQUE POUR REMPLACER LA COMPRESSION DU 4E VENTRICULE (CV 4)

Pour terminer, revenons au crâne humain et à l'expérimentation de départ qui nous a conduis bien au delà de la Flexion sphéno-basilaire. De légères modifications de cette suite de mouvements permettent de les transformer en une technique qui peut remplacer avantageusement la *compression du 4e ventricule* en fin de séance. En effet cette nouvelle technique ne se limite plus au fait de presser les côtés de l'écaille occipitale mais, en amenant un

relâchement de l'insertion de la faux du cerveau au niveau de l'apophyse crista galli, elle provoque une "vidange" du L.C.R. d'une toute autre ampleur. L'effet sur le patient en est immédiat.

Les deux mains commencent par lancer la Flexion de la symphyse sphéno-basilaire puis, après un temps de latence, suivent la Torsion Physiologique à son niveau (sa *mise en tension* suivie de son *déploiement*). À la fin du mouvement les deux mains accompagnent cet "essorage" du crâne en s'aplatissant l'une vers l'autre. **Elles maintiennent cette pression** pendant quelques secondes, ce qui donne la sensation que toutes les tensions corporelles du sujet sont chassées en direction de ses pieds.
Cette manœuvre peut être répétée **plusieurs fois, jusqu'à ce que le mouvement soit** finalement perçu comme **souple et fluide**. Attention toutefois de ne pas aller au delà car il pourrait en résulter un relâchement trop important du patient et une fatigue passagère.

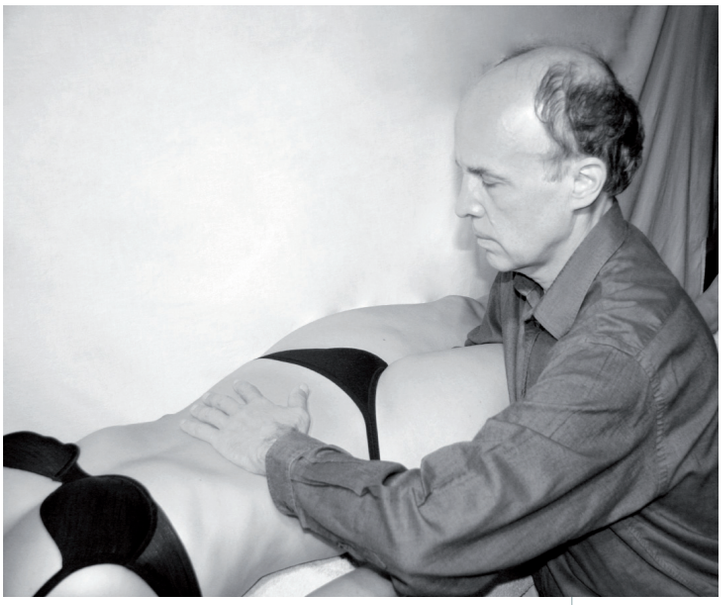

Photo Tony Corgann

YVES GUILLARD

Ostéopathe français, diplômé en 1983, il a publié *L'Ostéopathie en douceur, de la parascoliose à la Torsion Physiologique,* puis *La Torsion Physiologique en Ostéopathie Comparée, de l'humain au quadrupède,* fruit de ses recherches sur l'application des concepts de Torsion physiologique et de parascoliose à l'animal, éditions Sully, Vannes, 2006 et 2013.
Site de l'auteur :
http://www.torsion-physiologique.fr/

1 William Garner Sutherland, The Cranial Bowl, Free Press Company, 1948, p. 24, traduit dans Textes fondateurs de l'ostéopathie dans le champs crânien, Sully, Vannes, 2002, pp. 121 et 122.
2 Magoun Harold I., Osteopathy in the cranial field, third edition, The Journal Printing Company, Kirksville, Missouri, 1976, p. 342.
3 Ibidem.
4 C'est ce genre d'autotests que Sutherland a pratiqué tout au long de sa carrière.
6 Au sens ostéopathique du terme.
7 Cette relation entre le diaphragme cervico-thoracique (libéré lors du traitement de la Torsion Inversée) et cette symptomatologie a également été mise en avant par des ostéopathes américains : « Lorsque vous traitez des patients affligés du syndrome du canal carpien, le traitement du fascia cervical antérieur est crucial à cause de ses relations avec le système nerveux sympathique. » Conrad A. Speece, William Thomas Crow, Steven L. Simmons, Techniques d'équilibration articulo-ligamentaire, Sully, Vannes, 2004, p. 178.
8 Croupe plus haute que le garrot.